


2016

Denta

Life



Das Wissensmagazin aus Ihrer Master-Praxis Dr. Christian Gobrecht & Kollegen



Neues von
Anni finden
Sie auf der
Rückseite

Jeder Zahn zählt
Implantate für den Zahnerhalt

Zugeschnappt
Wer hat den besten Biß?

Draculas falsche Zähne
Zum Blutsaugen absolut ungeeignet

Liebe Leserin, lieber Leser,

willkommen in der neuen Ausgabe unseres neuen Wissensmagazins. Mit ihm möchten wir Sie über die modernen Möglichkeiten der Zahnmedizin informieren, Ihnen aber auch Geschichten erzählen, die für Sie hoffentlich spannend, interessant und auch unterhaltend sind.

Unsere Titelstory beschreibt am Beispiel von zwei Patienten, wie heute mit den neuen Methoden von Parodontologie und Implantologie Zähne erhalten werden können. Im Wissensteil ist die Redaktion der Frage nachgegangen, welche Lebewesen besonders kräftig zubeißen können – Sie werden staunen – und was es mit den »falschen Zähnen« von Dracula auf sich hat, lesen Sie im Feuilleton. Wir hoffen, dass Sie in unserem Magazin hilfreiche Tipps rund um Ihre Mundgesundheit finden und sich bei der Lektüre auch gut unterhalten.

Unsere Praxis ist Teil eines bundesweiten Netzwerks von Zahnärztinnen und Zahnärzten, die einen zusätzlichen Studiengang absolviert haben, der mit dem akademischen Grad »Master of Science« (M.Sc.) in Oral Implantology abschließt. Das Ziel unseres Netzwerkes ist die Sicherung der Qualität in der Implantologie zum Nutzen unserer Patienten.

Wenn Sie Fragen haben, sprechen Sie mich gerne an. Ich freue mich darauf!

Christian Gobrecht

Dr. Christian Gobrecht M.Sc.



KONTAKT
Dr. Christian Gobrecht M.Sc.
Hauptstraße 98
33647 Bielefeld
Tel.: 0521 412421
Telefon Prophylaxe-Center
0521 412422
info@gobrecht.de

Termine nach Vereinbarung



www.gobrecht.de

INHALT

- 04 Nachrichten**
- 06 Patientengeschichte**
Jeder Zahn zählt
- 12 Wissen Evolution**
Wer hat den besten Biß?
- 14 Ratgeber Zahnreinigung**
Studie belegt Nutzen
- 16 Feuilleton**
Draculas falsche Zähne
- 18 Lifestyle**
Kochen mit Aroma
- 19 Privatrezept**
Frau Gobrecht kocht



Gesunde Zähne ein Leben lang – diesem Motto fühlt sich das Team um Dr. Gobrecht verpflichtet. Darum steht die Individualprophylaxe seit 20 Jahren im Mittelpunkt: (v.l.n.r.): Stefanie Müller, Dr. Claudia Combecher-Breit, Julia Schustow, Jolanta Lorenz, Dr. Christian Gobrecht, Susanne Schur, Yvonne Johannsmann, Gabriele Nabor, Inna Schmidt.

Titelbild: Yuri Arcus Peopleimages; Gruppenbild links: Timo Blaschke

Fotos: Timo Blaschke



Kinderzahnmedizin, Zahnerhaltung und Ästhetik

Das Wohlbefinden und die langfristige Zufriedenheit ihrer Patientinnen und Patienten stehen für sie im Mittelpunkt. Dr. Claudia Combecher-Breit ist seit Oktober 2014 in der Praxis »und nicht nur sehr gut etabliert, sondern vor allem beliebt«, bescheinigt Dr. Christian Gobrecht seiner Kollegin. Dr. Combecher-Breit hat in Witten-Herdecke studiert und promoviert. Es folgte eine Weiterbildung für Oralchirurgie und 2012 die Zertifizierung für Kinderzahnheilkunde. Ihr Arbeitsfokus liegt auf der Zahnerhaltung und ästhetischen Fragestellungen der Zahnheilkunde.

Praxisausbau. Rechtzeitig zum 20-jährigen Jubiläum im September wird die Praxis über eine zusätzliche Etage verfügen. »Dann haben wir zwei weitere Räume für die Behandlung und Prophylaxe«, freut sich Dr. Gobrecht.

Neu im Team:

SUSANNE SCHUR

Als Praxismanagerin steuert Susanne Schur seit September 2015 die Geschicke der Praxis mit großem Erfolg.



Arbeiten tief im Zahnkanal

Neue Techniken erleichtern den Zahnerhalt

»Der zahnärztliche Blick durch das Operations-Mikroskop eröffnet neue Dimensionen für die Therapie, etwa bei der Wurzelkanalbehandlung«, sagt Dr. Gobrecht. Dabei wird der Kanal bis zur Wurzelspitze des Zahnes ausgeleuchtet. So sind selbst kleinste Gewebereste bei der Reinigung des Kanals erkennbar. Auch bei dem abschließenden

Befüllen des Kanals setzt Dr. Gobrecht ein neues Verfahren ein, bei dem die Füllmasse bis in tief liegende Seitenkanäle verpresst wird, was mit der alten Technik nicht möglich war. Diese Therapie verbessert die Prognose des behandelten Zahns deutlich.



Blick bis zur Wurzelspitze: Die Lupe macht kleinste Gewebereste sichtbar. In Verbindung mit neuen Techniken kann sie die Prognose wurzelbehandelter Zähne verbessern

NACHGEFRAGT

**BEI DR. CHRISTIAN GOBRECHT
THEMA: SOFORTIMPLANTATION
IM FRONTZAHNBEREICH**

Muss ein Frontzahn gezogen werden, setzen Sie seit einiger Zeit das Implantat sofort. Wann ist dies möglich?


Dies funktioniert nur, wenn die dünne Knochenlamelle unversehrt ist, die das Zahnfach nach vorne zur Lippe hin begrenzt. Außerdem muss ein Bindegewebestransplantat vom Gaumen eingebracht werden, um dem Gewebekollaps entgegen zu wirken.

Wie läuft diese Therapie ab?

Das Implantat wird in den Kieferknochen inseriert, der Spalt zum Zahnfach hin wird mit Eigenknochen und Bio-Oss, einem biologischen Knochenersatzmaterial aufgebaut, also augmentiert. Damit das Augmentat gut einheilt, wird es durch eine Teflonmembran abgedeckt, die am ebenfalls gleich eingebrachten Zahnfleischformer fixiert wird.

Was ist der Vorteil des Konzepts?

Entscheidend ist der minimalinvasive Eingriff. Außerdem verkürzt eine Sofortimplantation die Behandlungsdauer, reduziert die Zahl der Eingriffe und erhält die Struktur von Knochen- und Weichgewebe. Vor allem die girlandenartige Struktur des Zahnfleisches bleibt erhalten, was im Frontzahnbereich wichtig ist. Ein weiterer Aufbau von Gewebe nach der Einheilung des Implantats ist in der Regel nicht erforderlich. Allerdings muss auch ein Sofortimplantat zunächst einheilen, bevor es belastet werden darf.



Thomas Winter beim Training: Dentes sana in corpore sano – gesunde Zähne in einem gesunden Körper

Fotos: David Knipping

Parodontologie und Implantologie

Jeder Zahn zählt

Bei einer Parodontitis steht die Erhaltung der eigenen Zähne im Zentrum der Therapie. Implantate können dazu einen Beitrag leisten: Sie geben den anderen Zähnen Halt und Stütze

Wenn Thomas Winter (*Name von der Redaktion geändert*) bei einer anstrengenden Übung im Fitness-Studio die Zähne etwas fester als sonst zusammenbeißt, wackelt keiner mehr. Der 54-jährige Ingenieur hat seine Entzündung des Zahnhalteapparats (Parodontitis) im Griff. »Seit fünf Jahren habe ich kein Zahnfleischbluten mehr, ich habe zwar vier Zähne verloren, aber alle anderen sind mittlerweile fest«, berichtet er stolz und zeigt ein strahlendes Lächeln.

Vor wenigen Wochen hat Winter das letzte von insgesamt vier Implantaten im Seitenbereich des linken Oberkiefers erhalten. »Die Implantate dienen bei einer Parodontitis dem Zahnerhalt«, erklärt Dr. Christian Gobrecht M.Sc. aus Bielefeld, der einen Master-Abschluss in Oraler Implantologie hat. »Mit ihrer Hilfe können wir die anderen Zähne erhalten und stabilisieren.«

»Es war eine sehr lange Behandlung, aber ich würde mich heute wieder für diesen Weg entscheiden, weil er sich gelohnt hat«, sagt Winter. »Die Vorstellung, das Kükident-Glas mit Gebiss auf dem Nachttisch stehen zu haben, fand ich entsetzlich. Das wollte ich mir nicht antun.«



Bei der Dentalhygienikerin: Auch die Mundhygiene muss trainiert werden

Begonnen hatten die Zahnprobleme von Thomas Winter schon in den 1980er Jahren. Er kannte diese auch von seinem Vater. »Ihm sind die Zähne ohne zu bluten einfach ausgefallen«, erinnert sich der Ingenieur. Da seine Zähne kariesfrei waren, nahm Winters damaliger Zahnarzt den Zustand des Zahnfleisches nicht allzu ernst, obwohl der Jung-Manager etwa beim Tennisspielen bereits spontanes Zahnfleischbluten hatte.

Erst mit 30 Jahren erhielt Winter die korrekte Diagnose: juvenile oder aggressive Parodontitis, eine seltene, besonders schnell fortschreitende Form der Zahnbettentzündung. Sie tritt in manchen Familien wie in der von Thomas Winter gehäuft auf, hat also eine genetische Komponente. Doch auch der Stress eines langen Arbeitstages und das Rauchen des Managers befeuerten die Zahnbettentzündung.

Dem Glimmstengel hat Winter inzwischen abgeschworen – allenfalls hin und wieder erlaubt er sich eine Zigarette. Vom Stressraucher ist er zum Genuss-

raucher geworden. Durch eine intensive Therapie konnten jene Zähne, die vor fast 25 Jahren in einem »dramatischen Zustand« waren, mehr als 15 Jahre lang erhalten werden.

Die regelmäßige professionelle Zahnreinigung (PZR) steht dabei im Zentrum der Parodontitis-Therapie. Bei Winter waren auch offene chirurgische Maßnahmen erforderlich. Das Zahnfleisch wurde eröffnet, um unter Sicht das Zahnbett zu reinigen (offene Kurretage).

Trotz intensiver Therapie verlor Thomas Winter in den letzten zehn Jahren zwei Zähne, zwei weitere mussten gezogen werden. »Natürlich steht der Zahnerhalt an erster Stelle«, betont Dr. Gobrecht. »Nur die eigenen Zähne geben eine Rückkoppelung und erlauben gefühlvolles Kauen.«

Doch mitunter ist die Extraktion unvermeidlich, wenn die Entzündung bei einem Zahn nicht unter Kontrolle zu bringen ist. Wartet der Zahnarzt dann zu

»Der Erhalt der eigenen Zähne steht an erster Stelle.«



Gut beraten: Die besten »Werkzeuge« für die Mundhygiene zu Hause

Dreidimensionale Röntgenuntersuchung (DVT): Sie ermöglichte bei Angelika Quass eine präzise Beurteilung des Kieferknochens und die Planung der Implantation. Das Bild unten zeigt, dass kein Knochenaufbau nötig ist



lange ab, ist unter Umständen nicht mehr genug Knochensubstanz vorhanden, um ein Implantat zu verankern. »Implantate nehmen die durch Parodontitis gelockerten Zähne aus der Überlastung«, erklärt Dr. Wolfgang Dirlwanger M.Sc. aus Nagold. »Dann können geschädigte Zähne sich wieder festigen.«

Eine Implantation ist jedoch nur möglich, wenn die betreffende Region entzündungsfrei ist. Also musste sich Winter in Geduld üben. Vor zweieinhalb Jahren bekam er das erste Implantat, einige Monate später das zweite. Dazu musste der Oberkieferknochen zunächst aufgebaut und verdickt werden. Dieser Eingriff wird Sinuslift genannt, weil dabei der Boden der Kieferhöhle – Sinus – verstärkt wird.

Inzwischen ist Thomas Winters Behandlung auf der Zielgeraden. In drei Monaten wird das mehrjährige Provisorium durch die endgültige Versorgung ersetzt. Allerdings ist auch dies nur ein Etappenziel. Die Behandlung muss weiter gehen. »Die PZR ist nach einer Implantattherapie genau so wichtig wie im Rahmen einer Parodontitis-Behandlung«, erklärt Dr. Gobrecht. »Zusammen mit einer konsequenten Mundhygiene durch den Patienten ist sie die entscheidende Voraussetzung, dass die Implantate entzündungsfrei bleiben.«

Dieser Einsatz lohnt sich: »Es ist ein gutes Gefühl, wieder feste Zähne zu haben«, freut sich Winter.

So dramatisch wie bei dem Manager verläuft die Parodontitis jedoch eher selten. An der aggressiven Form leiden schätzungsweise nur ein bis zwei Prozent der Parodontitis-Patienten. Bei der Mehrzahl beginnt die Erkrankung hingegen schleichend und lange Zeit oft unbemerkt zwischen dem 35. und 40.



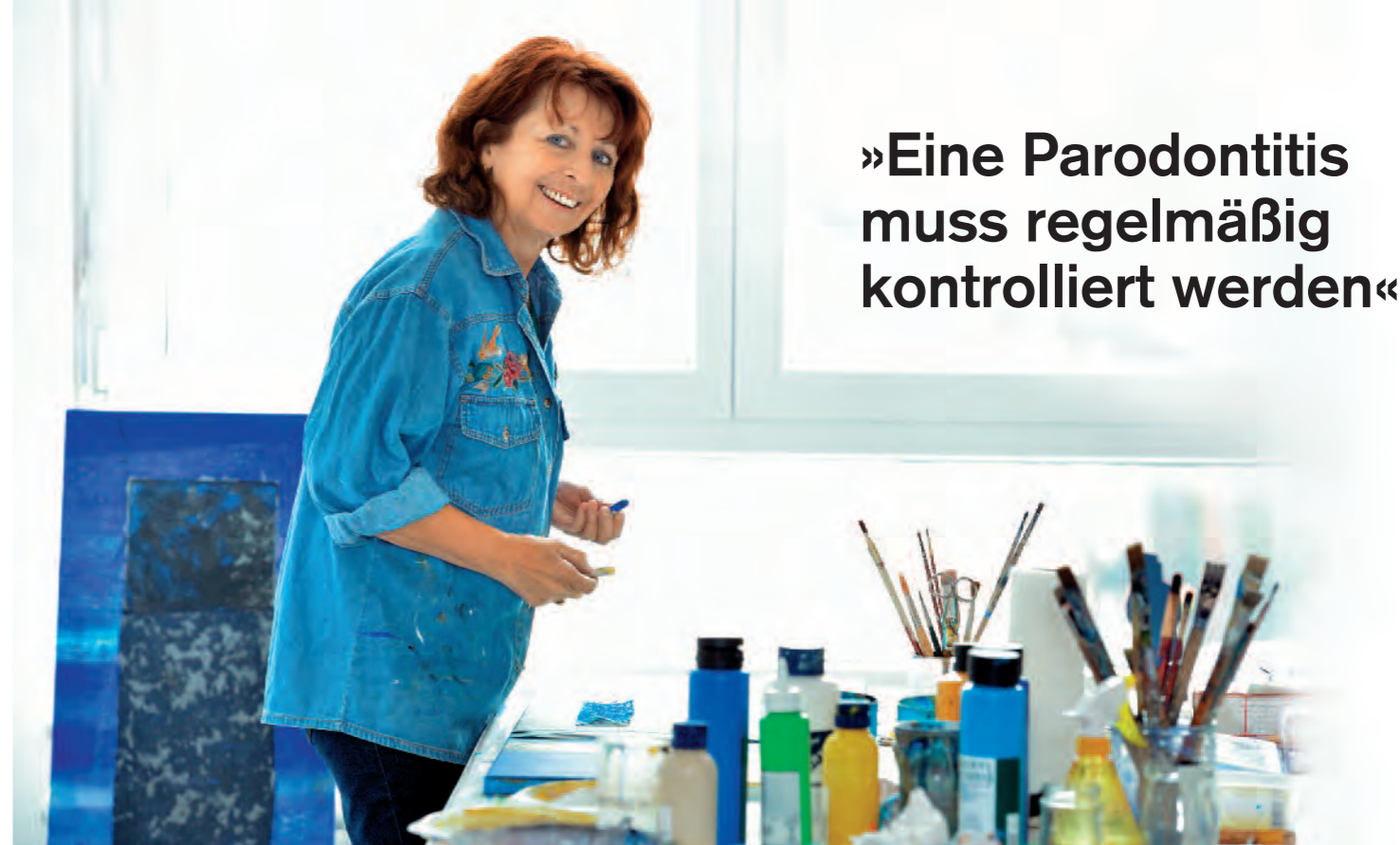Lebensjahr. Wie die letzte deutsche Mundgesundheitsstudie belegt, leiden 73 Prozent der 35 bis 40-Jährigen und bis zu 87 Prozent der Senioren an einer mittelschweren bis schweren Parodontitis. Diese Erkrankungsform wird als chronische Parodontitis bezeichnet. Sie schreitet langsam voran, führt aber auch zum Zahnverlust, wenn sie unbehandelt bleibt.

Eine ungenügende Mundhygiene spielt bei der Mehrzahl der Parodontalerkrankungen eine entscheidende Rolle. Vor allem Rauchen ist ein Kofaktor, Stress erhöht das Risiko ebenfalls. Hinzu kommen Zusammenhänge mit anderen Erkrankungen, etwa der Zuckerkrankheit (Diabetes). »Ein schlecht eingestellter Diabetes fördert die Parodontitis«, erklärt Dr. Sven Hupfaut M.Sc. aus Bonn, »und umgekehrt erleichtert eine Parodontitisbehandlung die Einstellung des Diabetes.« Patienten mit Parodontitis haben ein erhöhtes Risiko für Arteriosklerose und Herz-Kreislauf-Erkrankungen – Leiden, bei denen Entzündungsprozesse ebenfalls eine Rolle spielen.

Bei einem Drittel der Patienten mit chronischer Parodontitis ist – ähnlich wie bei der aggressiven Parodontitis – auch die Genetik beteiligt. Forscher konnten in den letzten Jahren verschiedene Gene identifizieren, die das Risiko für eine Parodontitis erhöhen. Dazu gehören bestimmte Varianten des Interleukin-Gens, die mit einem Test nachweisbar sind.

Auch bei Angelika Quass (*Name von der Redaktion geändert*) wurde schon im Alter von 31 Jahren eine Parodontitis diagnostiziert. Auch sie hatte Familienangehörige mit dieser Krankheit. »Nach der Behandlung dachte ich, dies sei nun erledigt«, erzählt die Mitfünfzigerin rückblickend. Niemand hatte ihr damals gesagt, dass eine Parodontitis zwar kontrolliert werden, aber immer wieder aufflackern kann. Genau dies geschah bei Angelika Quass.

Die Innenarchitektin litt immer wieder unter Zahnfleischentzündungen. Zwei Zahnärzte zogen ihr in den letzten zehn Jahren zwei Backenzähne im Unterkiefer. »Diese Zähne hätten wahrscheinlich erhalten



»Eine Parodontitis muss regelmäßig kontrolliert werden«

Angelika Quass hat wieder gut Lachen: Ihre Zahnbettentzündung ist unter Kontrolle

werden können, wenn eine konsequente Therapie eingeleitet worden wäre«, vermutet Quass.

Eine solche konsequente Therapie hat Angelika Quass vor einem dreiviertel Jahr begonnen, nachdem sie sich bei einem Spezialisten in Behandlung begeben hat. Denn Entzündungen bedrohten inzwischen auch Zähne im Oberkiefer. Bei einer Bestimmung des Erregerspektrums wurde bei Angelika Quass ein aggressiver Parodontitis-Keim nachgewiesen. »Danach bekam ich eine Antibiotika-Behandlung, die genau auf diesen Erregertyp zugeschnitten war«, erzählt sie.

Während früher das entzündete Gewebe chirurgisch radikal entfernt wurde – woran sich auch Angelika Quass noch gut erinnern kann –, stehen heute die Therapie der Infektion und die regenerative Behandlung bei einer Parodontitis im Vordergrund.

Bei Parodontitis-Patienten werden bei einer professionellen Zahnreinigung vom Zahnarzt oder einer speziell ausgebildeten Dentalhygienikerin nicht nur Beläge oberhalb des Zahnfleischrandes entfernt, sondern unter örtlicher Betäubung vor allem auch die Zahnfleischtaschen gründlich ausgeschabt. Der englische Fachausdruck dafür heißt »Deep Scaling«. Dabei werden auch die Wurzeloberflächen gereinigt und geglättet, im Fachjargon »Root Planing« genannt.

Diese Behandlung kann die Tiefe der Zahnfleischtaschen (siehe Kasten links) so gut reduzieren, dass offene chirurgische Therapien nur selten nötig sind.

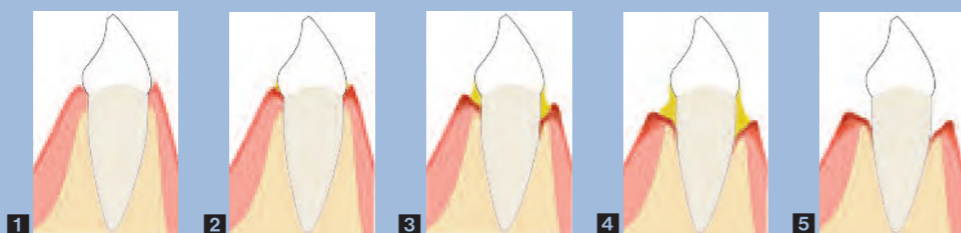
Ist eine Entzündung mit dieser konservativen Therapie nicht unter Kontrolle zu bringen, erfolgt der offene chirurgische Eingriff heute meistens mikrochirurgisch. Das Zahnfleisch wird im entzündeten Bereich unter örtlicher Betäubung vom Kieferknochen gelöst, dann werden Zahnwurzel und Knochentaschen behandelt. Zerstörtes Gewebe kann entfernt und Defekte im Kieferknochen können mit Knochenersatzmaterialien aufgefüllt und mit biolöslichen Membranen abgedeckt werden. Biologische Wachstumsfaktoren, die auf den Knochen aufgetragen werden, können die Regeneration der Gewebe stimulieren.

Angelika Quass brauchte diese aufwändigere Therapie nicht. Ihre Symptome haben sich alleine durch die Reinigung der Zahnfleischtaschen und die Antibiotikatherapie gebessert. Im entzündungsfreien Unterkiefer trägt sie seit zwei Wochen zwei Implantate. Diese sollen die Zähne des Oberkiefers als Gegenpol stabilisieren. »Ein Knochenaufbau war nicht nötig«, freut sie sich. »Darum können die Implantate schon in acht Wochen mit den endgültigen Kronen versorgt werden.«

Barbara Ritzert

Verhängnisvolle Zerstörung im Zahnhalteapparat

So entsteht eine Parodontitis



1 Ist der Zahnhalteapparat (Parodont) gesund, umschließt das Zahnfleisch (Gingiva) den Zahnhals und dichtet die Austrittsstelle des Zahnes aus dem Kieferknochen gegenüber der Mundhöhle ab. Die Furche (Sulcus) zwischen Zahn und Zahnfleisch ist etwa 1 bis 2 Millimeter tief.

2 Bei ungenügender Mundhygiene bildet sich am Übergang von Zahn zu Zahnfleisch ein Zahnbelag aus Bakterien, Speiseresten und Proteinen (Plaque). Ein Gramm Zahnbelag enthält Billionen von Bakterien. Wird die Plaque nicht entfernt, verhärten sie. Es entsteht Zahnstein, gegen den die Bürste nicht mehr ankommt. Das Zahnfleisch entzündet sich, schwillt an und rötet sich (Gingivitis). Es kommt zu Zahnfleischbluten. Durch Zahnreinigung und konsequente Mundhygiene heilt die Gingivitis aber folgenlos aus.

3 Bei einer unbehandelten Gingivitis löst sich das Saumepithel des Zahnfleisches von der Zahnoberfläche ab, die

Bakterien können vordringen. Die Entzündung greift auf die tieferen Gewebe des Zahnhalteapparats über, auf den Kieferknochen, die Wurzelhaut aus Bindegewebsfasern zwischen Zahn und Knochen sowie auf das Wurzelzement. Es bildet sich eine parodontale Zahnfleischtasche. Ist diese tiefer als 4 Millimeter, lautet die Diagnose »Parodontitis«. In dieser Zahnfleischtasche können sich die Mikroben ungehindert vermehren, da sie von der Zahnbürste nicht mehr erreicht werden. Aggressive Bakterien, die ohne Sauerstoff leben können, gewinnen die Oberhand.

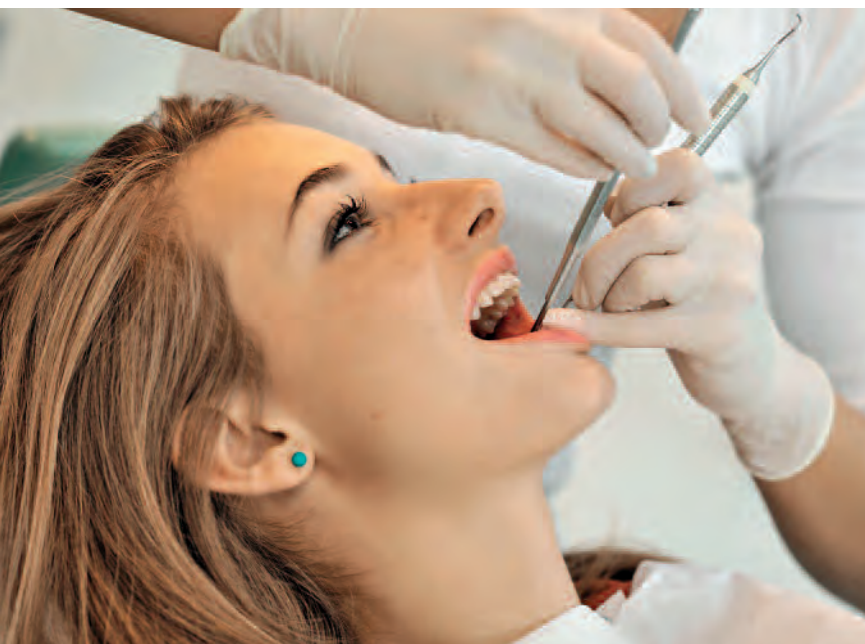4 Wird die Entzündung nicht behandelt, werden die Zahnfleischtaschen tiefer, weil der Zahnhalteapparat zunehmend zerstört wird.

5 Die Zähne werden locker, der Zahnfleischrand weicht zurück, die Wurzel liegt teilweise frei. Die Zähne wandern oder können kippen und gehen am Ende verloren.

PROFESSIONELLE ZAHNREINIGUNG

Studien belegen Nutzen – und die meisten Krankenkassen zahlen

Die kurz PZR genannte professionelle Zahnreinigung nutzt auch bei gesunden Zähnen, und sie kann Milliarden einsparen. Darauf reagieren inzwischen auch hierzulande die gesetzlichen Krankenkassen. Die meisten gewähren inzwischen einen Zuschuss oder übernehmen die Kosten vollständig.



Professionelle Zahnreinigung: Für Patienten mit Implantaten oder Parodontitis unverzichtbar, aber auch für Gesunde vorbeugend nützlich

Ein falsches Urteil über die professionelle Zahnreinigung sorgte vor nicht allzu langer Zeit für Verwirrung. »Ob durch eine alleinige PZR die Zähne länger erhalten bleiben«, ließ der Medizinische Dienst des Spitzenverbandes der gesetzlichen Krankenkassen (MDS) verlauten, »ist ebenso wenig belegt wie die Behauptung, dass die professionelle Zahnreinigung einen zusätzlichen Nutzen hat oder gar ‚unverzichtbar‘ ist.« Deshalb, so der Dienst, sei der Nutzen der PZR »unklar«.

Die Mitteilung war sprachlich so fein ziseliert, dass flüchtige Leser den Eindruck bekommen konnten, bei

der professionellen Zahnreinigung handele es sich generell um eine Art Wellness-Behandlung mit unklarem Nutzen – und dass die gesetzlichen Kassen deshalb die Kosten nicht übernehmen könnten.

Die Bundeszahnärztekammer kritisierte diese praxisferne Einschränkung sogleich: In Deutschland leiden rund 70 Prozent der Erwachsenen an Parodontitis. Und sie wies darauf hin, dass der MDS eine große, über drei Jahrzehnte laufende schwedische Studie nicht berücksichtigt hatte: Ein Forscherteam um Per Axelsson hatte 2004 sehr wohl einen Nutzen der professionellen Zahnreinigung auch für zahngesunde Erwachsene belegt.

Eine US-Studie mit 5 117 Teilnehmern belegt den Nutzen der PZR

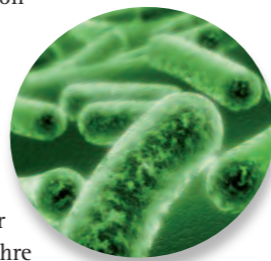
Eben dies erhärtet auch eine Studie, die im Fachblatt JOURNAL OF DENTAL RESEARCH erschienen ist. Die US-Zahnmediziner um William Giannobile von der University of Michigan wollten mit ihrer Untersuchung herausfinden, welche Wirkung eine vorbeugende PZR auf die Zahngesundheit von

Erwachsenen *ohne* Parodontitis hat.

Als wichtigstes Ziel (»Endpunkt«) definierten die Forscher den Zahnverlust bei insgesamt

5 117 freiwilligen Teilnehmern über einen Zeitraum von 16 Jahren.

Die Probanden waren zu Beginn der Untersuchung zwischen 34 und 55 Jahre alt und litten nicht an Parodontitis. Alle waren über ihre Arbeitgeber krankenversichert, und allen stand zweimal jährlich eine kostenfreie Kontrolluntersuchung zu, bei Bedarf plus Zahnreinigung.



Allerdings nutzte ein Teil von ihnen dieses Angebot nur einmal jährlich.

Deshalb teilten die Wissenschaftler die Teilnehmer in zwei Gruppen ein, je nach einmaliger oder zweimaliger Zahnreinigung pro Jahr. Beide Gruppen wurden wiederum in zwei weitere Untergruppen aufgeteilt, je nach geringem oder hohem Risiko. Als hohes Risiko für späteren Zahnverlust definierten die Forscher Rauchen, Diabetes und einen speziellen »IL-1-Genotyp«, dessen Träger vermehrt an entzündlichen Krankheiten inklusive Parodontitis leiden. Zur Bestimmung ihres persönlichen IL-1-Genotyps ließen sich alle Teilnehmer mit einem Wattestäbchen Proben von der Wangenschleimhaut nehmen.

Bei Risikopatienten ist eine PRZ zwei Mal pro Jahr wichtig

Nun konnte Giannobiles Team aus den Versicherungsunterlagen errechnen, wie häufig Zahnverluste in den vier Gruppen nach fünf, elf und 16 Jahren eintraten. Die resultierenden vier Verlaufslinien liegen nach fünf Jahren noch eng beieinander. Nach elf Jahren werden die Abstände größer, und nach 16 Jahren zeigen sich deutliche Unterschiede:

- Die wenigsten Zahnverluste traten erwartungsgemäß in der Gruppe »zweimal jährliche Zahnreinigung, geringes Risiko« auf – in ihr verloren 13,8 Prozent der Teilnehmer einen oder mehrere Zähne.
- Bei den Teilnehmern mit »geringem Risiko« war der Unterschied zwischen ein- oder zweimal jährlicher Zahnreinigung jedoch statistisch kaum signifikant.
- Die meisten Verluste hatte die Gruppe »einmal jährliche Zahnreinigung, hohes Risiko« mit 22,1 Prozent.
- Bei den Teilnehmern mit »hohem Risiko« registrierten die Forscher, dass die zweimal jährliche Zahnreinigung einen »klaren Nutzen« gegenüber der nur einmaligen PZR aufweist. Mehr noch: »Wir nehmen an, dass Patienten mit zwei oder drei Risikofaktoren mehr als zwei jährliche Vorsorgemaßnahmen benötigen«. Allerdings sei ihre Untersuchung nicht dazu ausgelegt, diese Vermutung direkt zu überprüfen.

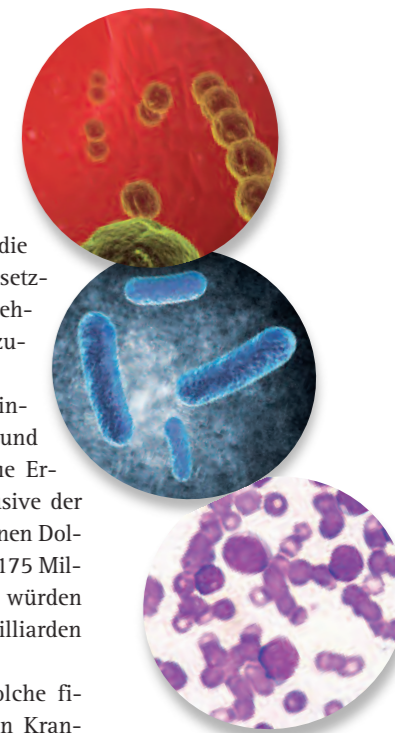
Diese Ergebnisse lassen so gut wie keine Zweifel mehr zu: Auch gesunde Menschen mit geringem Parodontitis-Risiko profitieren von der PZR, wobei eine pro Jahr wohl genügt. Patienten mit hohem Risiko wie Raucher und Diabetiker sollten sich die Zähne mindestens zweimal jährlich professionell reinigen lassen.

Diese und weitere Untersuchungen sind die Ursache dafür, dass mittlerweile auch die gesetzlichen Krankenkassen ihren Versicherten zunehmend eine vorbeugende PZR komplett oder zumindest teilweise bezahlen (siehe Kasten).

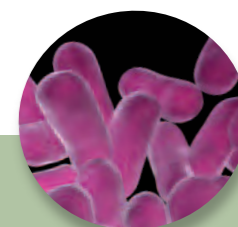
Giannobiles Team liefert hierzu ebenfalls eindrucksvolle Fakten: Pro Studienteilnehmer und über 16 Jahre errechneten die Forscher eine Ersparnis von rund 37 Dollar (28 Euro), inklusive der Kosten für die Gentests – insgesamt 2,2 Millionen Dollar für alle 5 117 Patienten. Umgerechnet auf 175 Millionen US-Bürger mit Zahnversicherungen würden sich die jährlichen Einsparungen auf 4,8 Milliarden Dollar summieren.

Wahrscheinlich brachten nicht zuletzt solche finanziellen Aspekte die hiesigen gesetzlichen Krankenkassen dazu, ihre Blockade gegen eine Kostenübernahme der vorbeugenden PZR nach und nach aufzugeben. Was die Kassen sparen könnten, wenn es – Dank PZR – erst gar nicht zur Parodontitis kommen würde, haben sie sich sicherlich inzwischen ausgerechnet.

GH



Bakterien aus der Mundflora: Die PZR hält schädliche Keime in Schach



KASSEN-TIPPS

- Private Krankenversicherungen übernehmen in der Regel die Kosten für die PZR.
- Die gesetzlichen Krankenkassen ziehen inzwischen nach. Die Kassenzahnärztliche Bundesvereinigung (KZBV) führte – nach einer ersten Erhebung im April 2015 – vom 18. Januar bis zum 29. Februar 2016 eine zweite Umfrage bei allen gesetzlichen Krankenkassen zu deren Zusatzleistungen bei der PZR durch. Alle 118 Kassen wurden angefragt, 63 haben geantwortet. Eine Tabelle finden Sie im Servicebereich der KZBV unter www.kzbv.de.
- Falls Ihre Kasse nicht zahlt: achten Sie beim Abschluss einer Zahnzusatzversicherung, ob die Kosten für die PZR im gewählten Tarif mit enthalten sind.

Umfrageergebnisse der KZBV finden Sie hier



Sanfter Genuß
nach der
Behandlung



Kochen mit frischen Aromen

Trotz Zahnbehandlung müssen Sie auf kulinarische Genüsse keineswegs verzichten. Allerdings sollten Sie einige Ratschläge beherzigen – insbesondere nach operativen Eingriffen

Eine falsche Ernährung kann nach einer operativen Zahnbehandlung die Heilung stören. Verzicht muss niemand üben – die richtige Auswahl macht's.

1. Mit der ersten Mahlzeit warten, bis die Betäubung abgeklungen und das Gefühl zurück gekehrt ist.
2. Krusten und kleinkörnige Speisen meiden; sie können in die Wunde gelangen.
3. Verzicht auf Milchprodukte in den ersten drei Tagen.
4. Meiden Sie sehr heiße und sehr kalte Getränke und

Speisen, da diese die Durchblutung des Zahnfleisches stören können.

5. Verzicht auf Nikotin und Kaffee nur in Maßen.
6. Saures Obst ist bei einer Wunde unangenehm.
7. Nach jeder Mahlzeit empfiehlt es sich, den Mund mit lauwarmem Salzwasser zu spülen.
8. Nichts gegen einen Schluck Wein zum Essen. Aber geben Sie eher milden Weinen mit wenig Säure den Vorzug.

Fotos: Poppelimages; Stock Food; Karmiewska i-Stock



Schaumsüppchen von der Petersilienwurzel

Zutaten für 4 Personen:

- 280 g Petersilienwurzel
- 2 Schalotten
- 1 Knoblauchzehe
- 60 g Butter
- 100 ml Weißwein
- 500 ml Kalbsfond oder Rinderfond (selbst gemacht oder aus dem Glas)
- 300 ml Sahne
- ½ Bund Petersilie
- Salz

Zubereitung:

1. Die Petersilienwurzel säubern, schälen und in Scheiben schneiden.
 2. Die Schalotte fein würfeln und beides in der Butter leicht anbraten, nicht bräunen.
 3. Mit dem Wein und der Brühe ablöschen, den Knoblauch, fein gerieben oder zerdrückt, dazu geben und salzen. Ca. 20 Minuten zugedeckt köcheln lassen. Dann die Sahne dazu geben.
 4. Alles gut schaumig pürieren. Wenn nötig, nochmal nachwürzen. 2/3 der Suppe in die Suppenshalen geben. In den Rest die klein geschnittene Petersilie geben und nochmal kräftig pürieren.
- Die leicht grüne Suppe vorsichtig auf die weiße Suppe gießen und servieren.



Grüenspargel – Risotto

Zutaten für 4 Personen:

- 600 g grüner Spargel
- 100 g Parmesan
- 250 g Risottoreis (Arborio)
- ½ Liter Weißwein
- 6 EL Olivenöl
- 2 EL Butter
- 1 Zwiebel
- Salz
- Pfeffer
- 500 ml Gemüsebrühe

Zubereitung:

1. Spargel waschen, die holzigen Enden wegschneiden, die Spitzen abschneiden und beiseite stellen.
 2. Die Stangen in etwa 2–3 cm große Stücke schneiden, in 1 l Salzwasser ca. 25 min. kochen, herausnehmen und die Spargelstücke ins Kochwasser passieren.
 3. Olivenöl erhitzen, die klein geschnittene Zwiebel andünsten, Reis einstreuen und unter Rühren glasig dünsten.
 4. Mit Weißwein ablöschen. Nach und nach, unter ständigem Rühren, die kochend heiße Spargelbrühe angießen und den Reis ausquellen lassen.
3. Butter in einer Pfanne zerlassen, Spargelspitzen darin kurz anbraten und mit dem Parmesan unter den Risotto rühren. Mit Salz und Pfeffer abschmecken.

Mein Essen auf Rezept von Petra Gobrecht



Chimi-Churri-Hähnchen

- 1 Schalotte, 1 rote Spitzpaprika
- 150g Langkornreis
- Salz, Pfeffer, Zucker
- 1 Zucchini, 1 unbehandelte Zitrone
- 2,5 g Chimi-Churri*, 4 EBL. Öl, 2 Hähnchenbrustfilets,
- 150 ml Gemüsebrühe, 50g Crème fraiche, 1 TL Honig

1 Ofen auf 150 Grad (Umluft) vorheizen. Schalotte schälen, halbieren und grob würfeln. Spitzpaprika waschen, Strunk und Kerne entfernen und in ca. 1 cm kleine Würfel schneiden.

2 Reis mit 350 ml Salzwasser zum Kochen bringen und ca. 15 Min. auf niedriger Stufe gar köcheln. Währenddessen Zucchini waschen, Enden entfernen und in ca. 1cm kleine Würfel schneiden.

3 Zitrone waschen, trocken tupfen, 1 TL Schale abreiben, halbieren und den Saft einer halben Zitrone auspressen. Chimi-Churri-Gewürz in der Schüssel mit 1 EL Wasser vermengen und ca. 5 Min. ziehen lassen. Anschließend 1 EL Öl unterrühren und mit 1 TL Zitronensaft verfeinern. Fleisch waschen, trocken tupfen, mit Chimi-Churri-Marinade und 1 Prise Salz marinieren (möglichst 2 Stunden oder sogar über Nacht).

4 1 EL Öl im Topf auf mittlerer bis hoher Stufe erhitzen und die Schalottenwürfel ca. 2 Min. anbraten. Paprikwürfel und 1 TL Zucker zugeben und ca. 4 Min. braten. Brühe angießen und ca. 10 Min. zugedeckt köcheln. Anschließend pürieren und mit 50g Crème fraiche und 1 TL Honig verfeinern.

5 1 EL Öl in der Pfanne auf mittlerer bis hoher Stufe erhitzen und Zuchiniwürfel mit 1 TL Zucker ca. 3 Min. goldbraun anbraten. Mit Salz und Pfeffer würzen, auf einen Teller geben und ca. 5 Min. im Ofen backen. Pfanne mit Küchenpapier säubern.

6 1 EL Öl in der gleichen Pfanne auf mittlerer bis hoher Stufe erhitzen und die Hähnchenbrüste rundherum ca. 4 Min. goldbraun anbraten. Auf einen Teller geben und ca. 6–8 Min. im Ofen backen. Danach Fleisch mit Zuchiniwürfeln auf Tellern anrichten. Reis mit Zitronenabrieb verfeinern und alles mit Paprikasauce servieren.

*Chimi-Churri ist eine würzige, dezent scharfe Gewürzmischung: Petersilie, Knoblauch, Thymian, Chilis, Zitronensaft, Oregano, die man auch selbst zubereiten kann.

Guten Appetit!

HIER SCHREIBT ANNI

Urlaub am, auf und im Wasser



heidi – raus aus dem Wasser und erst einmal ordentlich dicht neben Herrchen schütteln. Rache ist süß! Schwupps – gerade als ich anfangen will, hat er mich schon wieder gepackt und rubbelt mich trocken – damit er selbst trocken bleibt. Schade!



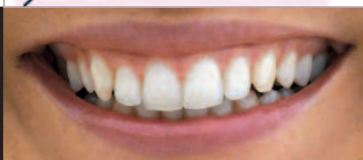Danach hat mir die warme Sonne aber schon gut getan. Und vor allem die Streicheleinheit von Frauchen Petra. Das hat mich dann doch wieder ein wenig mit der Schwimmweste versöhnt.

Herzlichst
Ihre Anni



A Iso, jetzt mal ehrlich: Finden Sie diesen Anblick nicht auch ein wenig komisch? Ein Hund mit Schwimmweste, na ja, wohl eher so eine Art Schwimmdecke! Egal – wie peinlich ist das denn? Schließlich kann jeder Hund schwimmen. Wir brauchen das nicht zu lernen, anders als die Zweibeiner. Aber mein Herrchen Doktor Christian wollte wohl bei unserem Segeltörn ganz auf Nummer sicher gehen. Zugegeben, ein wenig gewackelt hat das Boot schon, das sieht man an den Wellen. Das macht dem Herrchen aber nichts aus. Fröhlich strahlt er in die Kamera und es hat absolut nichts genutzt, dass ich angefahren und leicht beleidigt geguckt habe.

Dass ich natürlich keine Schwimmweste brauche, habe ich Herrchen aber danach bewiesen. Rein ins kühle Nass und dann bin ich erst einmal eine ordentliche Runde geschwommen. Und dann – jupp-



Zähne in ihrer schönsten Form

Ihr Wunsch ist unser Anspruch – für eine perfekte rot-weiße Ästhetik

Zahntechnikermeister Peter Schütforth

Tätigkeitsschwerpunkt Implantatprothetik und Zahntechnik

Milser Straße 37 · 33729 Bielefeld · Tel: 0521 77 17 89

Fax: 0521 77 24 864 · schuetforth-zahntechnik@t-online.de

